

LE TRAITEMENT DES SÉQUELLES D'INJECTIONS INTRAMUSCULAIRES DE SELS DE QUININE EN MILIEU AFRICAIN

M. ONIMUS, L. BRUNET, A. GAUDEUILLE, A. ISSA MAPOUKA

Med Trop 2007 ; 67 : 267-273

RÉSUMÉ • L'injection intra-musculaire de quinine, traitement habituel de l'accès palustre chez l'enfant, est trop souvent à l'origine de complications orthopédiques graves : paralysie sciatique après injection intrafessière, raideur du genou en extension après injection intraquadriceps. A partir d'une série de 98 cas, dont 88 opérés, les auteurs étudient les tableaux cliniques présentés et ils insistent sur la gravité des séquelles fonctionnelles. Ils analysent les possibilités thérapeutiques des séquelles : au niveau du pied correction selon l'âge par libération interne ou double arthrodèse sous-talienne et médiotarsienne, associée à une stabilisation par transposition antéro-externe du tendon du tibial postérieur qui est très habituellement non paralysé. Au niveau du genou, les auteurs proposent une correction par désinsertion large du quadriceps, intervention plus lourde mais dont les résultats sont meilleurs que la simple plastie d'allongement du tendon quadriceps.

MOTS-CLÉS • Handicap moteur - Injection intrafessière - Injection intraquadriceps - Paludisme.

TREATMENT OF COMPLICATIONS OF INTRAMUSCULAR INJECTION OF QUININE SALTS IN AFRICA

ABSTRACT • Intramuscular injection of quinine is a mainstay treatment for malaria in children. However it can lead to severe orthopedic complications including sciatic paralysis after intragluteal injection and quadriceps contracture after intraquadriceps injection. This report based on a 98-case series of complications following intramuscular quinine injection that were treated surgically in 88 cases describes clinical findings with special emphasis on the severity. Therapeutic alternatives for these complications are presented and discussed including the use of medial release or double subtalar and midtarsal arthrodesis for correction of foot deformity in function of age. Correction may be associated with anterolateral transposition of the posterior tibialis tendon that is generally not paralyzed. For correction of complications involving the knee, the authors recommend extended proximal quadriceps release that is more invasive but achieves better results than lengthening plasty of the distal quadriceps.

KEY WORDS • Motor disorder - Intra-gluteal injection - Intraquadriceps injection - Malaria.

Le traitement de l'accès palustre chez l'enfant en milieu africain repose très souvent sur l'injection intramusculaire de sels de quinine. Cependant la technique de l'injection reste trop souvent imparfaite et des complications orthopédiques graves sont fréquemment observées dans les suites de cette injection. Le risque de l'injection de Quinimax® a été souligné par Bourrel et Souvestre (1) ; il était considéré comme la seconde cause de handicap moteur chez l'enfant, après la poliomyélite, dans l'étude de Thuriaux (2) en 1982 au Niger. Les séquelles d'injection de Quinimax® constituent actuellement pour Barennes (3) la principale cause de handicap moteur au niveau des membres inférieurs. Il s'agit là d'un véritable problème de santé publique que l'on retrouve dans tous les pays d'Afrique Noire (4).

A partir de la revue d'une série de séquelles observées après injection intramusculaire de Quinimax®, ce travail analyse les déformations rencontrées et présente les méthodes thérapeutiques utilisables.

MATÉRIEL ET MÉTHODES

De 1998 à 2005, nous avons réalisé 8 missions chirurgicales en République Centrafricaine ; ces missions ont été effectuées dans la capitale et dans diverses localités du pays. Leur objectif était la prise en charge des enfants présentant un handicap moteur. Les enfants ont été soit dépistés et rassemblés par le personnel de centres de rééducation centrafricains, soit amenés directement en consultation par leurs parents. Le bilan a été uniquement clinique, l'interrogatoire essayant de préciser la cause et l'ancienneté du handicap, l'examen appréciant les déformations observées, leur retentissement sur la marche et sur la croissance des membres et recherchant un éventuel déficit neurologique. Les critères retenus pour poser le diagnostic de séquelles d'injection intramusculaire de sels de quinine étaient, outre l'anamnèse, l'existence au niveau du pied d'une déformation en varus ± équin, associée à une paralysie des muscles valgisants et éventuellement des muscles releveurs du pied et des orteils, de troubles trophiques sur le bord externe du pied, enfin l'absence d'autre atteinte paraly-

• *Travail Services de Chirurgie Infantile et d'Orthopédie-Traumatologie (M.O., Professeur Honoraire de Chirurgie Infantile à la Faculté de Médecine de Besançon (France); L.B., Médecin Pédiatre, Assistante technique de la Coopération Française à Bangui (République Centrafricaine); A.I.M., Chirurgien, Service de Traumatologie, Centre National Hospitalo-Universitaire, Bangui; A.G., Chirurgien, Service de Chirurgie Infantile, Centre National Hospitalo-Universitaire, Bangui.) Centre National Hospitalo-Universitaire de Bangui (République Centrafricaine).*

• *Correspondance : M ONIMUS, 1 rue de l'église, 25240 Gellin, France • Fax +33 (0)3 81 69 18 80.*

• *Courriel : monimus@wanadoo.fr •*

• *Article reçu le 18/03/2006, définitivement accepté le 11/05/2007.*

Tableau I Répartition des handicaps moteurs observés de 1998 à 2005.

	1998	1999	2000	2001	2002	2003	2004	2005	Total
Séquelles d'injection de Quinimax	3 (3%)	7 (5%)	6 (8%)	9 (8%)	4 (11%)	11 (10%)	28 (16%)	30 (16%)	98
Séquelles de poliomyélite	38	49	34	31	11	21	40	36	260
Malformations congénitales (pbve*)	15	28	10	18	7	32	28	31	169
Séquelles de traumatismes	10	16	6	15	3	12	18	22	102
Séquelles d'infections ostéo-articulaires	8	11	7	10	3	9	10	13	71
Séquelles de brûlures	8	10	5	11	4	7	12	13	70
Séquelles neurologiques (IMC)	12	15	3	7	3	12	17	19	88
Paral. obstétricale plexus brachial	2	4	0	1	0	3	4	5	19
Déform m. inf. en varus ou valgus	5	7	4	3	1	3	6	7	36
Divers	8	7	3	3	1	3	5	8	38
Total	109	154	78	108	37	113	168	184	951

* Pied bot varus équin

tique. Au niveau du genou, les critères retenus étaient l'absence de cicatrice de fistule au niveau de l'articulation et le caractère normal du genou à la palpation.

En cas d'indication chirurgicale, les interventions ont été réalisées dans les structures sanitaires locales (centres de santé, hôpitaux régionaux ou préfectoraux), en utilisant les moyens locaux, avec la participation des personnels de santé, et en apportant le consommable nécessaire. Les interventions réalisées étaient au niveau du pied une libération interne ou une double arthrodèse sous-talienne et médiotarsienne, associées si nécessaire à un allongement du tendon d'Achille, et quand cela était possible à une transposition interosseuse du tendon du tibia postérieur sur la face antéro-externe du pied; en post-opératoire, l'enfant était immobilisé en plâtre, durant 2 mois en cas de libération interne et durant 3 mois après double arthrodèse. Au niveau du genou les interventions étaient une désinsertion large du quadriceps au niveau de la cuisse selon Judet ou un allongement du tendon quadricipital.

Quelques enfants ont été revus avec un recul variable de un an à trois ans et un nouveau bilan clinique a pu être effectué.

RÉSULTATS

Données épidémiologiques

Une population de 951 enfants présentant un handicap moteur a été analysée. Le Tableau I montre la répartition des étiologies du handicap selon la période. Quatre vingt dix

Tableau II - Tableaux cliniques observés et interventions réalisées.

Tableaux cliniques	Paralysie sciatique + pied varus 76	Rétraction du quadriceps + raideur du genou 22	Total 98
Interventions réalisées	Libération interne 42	Désinsertion du quadriceps 15	88
	Double arthrodèse 30	Allongement du tendon quadricipital 1	
	Transpos tibial post 66		
Non opérés	4	6	10

huit enfants présentant des séquelles orthopédiques attribuées à une injection intramusculaire de Quinimax® ont été recensés, soit plus de 10% de l'ensemble de la série d'enfants examinés. On voit que le pourcentage des séquelles d'injections IM par rapport à l'ensemble des enfants examinés augmente régulièrement, passant de 3% en 1998 à 11% en 2002 et à 16% en 2004-2005. L'âge des enfants le jour de l'examen variait de 3 ans à 14 ans. L'injection incriminée avait été faite entre 1 an et 5 ans auparavant et avait été motivée par la survenue d'un accès fébrile.

Données cliniques et thérapeutiques

Dans 76 cas, l'injection avait été effectuée dans la fesse et les enfants présentaient une paralysie sciatique partielle, intéressant le contingent du sciatique poplité externe, avec paralysie complète des valgisants du pied (Tableau II); les releveurs du pied et des orteils étaient totalement paralysés dans 35 cas et partiellement dans 41 cas (testing compris entre 1 et 3). Le tableau observé le plus fréquemment associait une paralysie totale des extenseurs des orteils avec une conservation partielle du tibia antérieur, difficile à évaluer précisément en raison de la déformation du pied. Le muscle triceps était fonctionnel dans tous les cas (évalué à 4 ou 5); la force du jambier postérieur était évaluée à 4 ou 5 dans 70 cas. Le pied était déformé en varus et l'enfant marchait sur le bord externe du pied (Fig. 1); il n'a pas été relevé de troubles trophiques ni d'escarres, les anomalies cutanées se limitant à un durillon d'appui antéro-externe. Par contre, nous n'avons pas relevé de troubles sensitifs; tous les enfants ont été examinés au stade de séquelles fixées et l'absence quasi-totale de

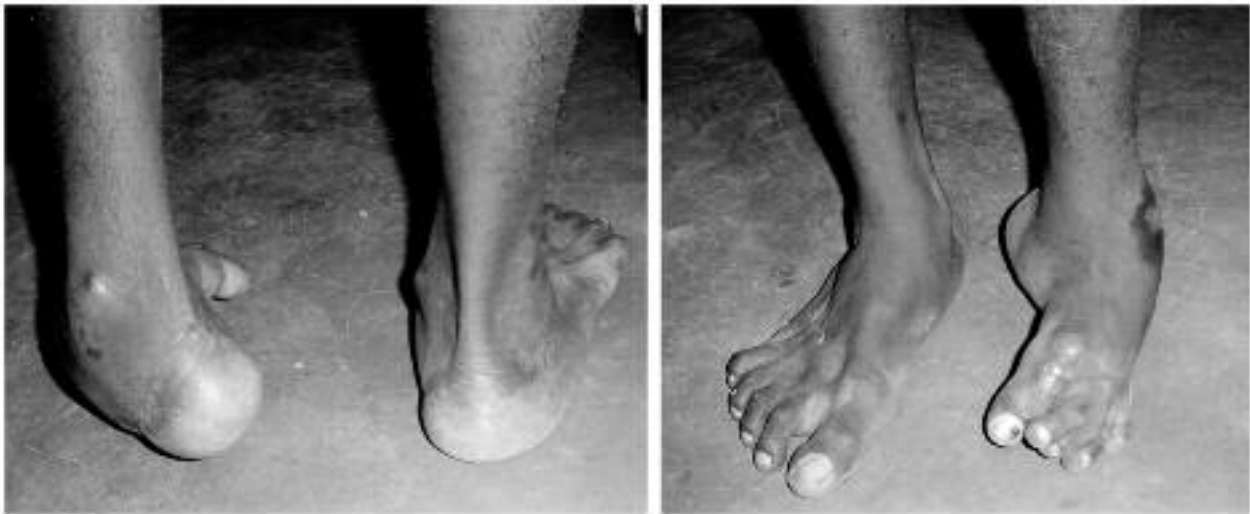

Figure 1 - Enfant Patrick M. Pied varus après injection intrafessière de Quinimax®. La déformation en supination est majeure ; l'équinisme est modéré. Il existe une paralysie totale des extenseurs des orteils.

troubles sensitifs peut s'expliquer par une meilleure récupération des fibres sensitives.

Dans 22 cas, l'injection avait été effectuée à la face antérieure de la cuisse dans le quadriceps ; dans ces cas le quadriceps restait contractile, sans amyotrophie évidente, mais les enfants présentaient un genou totalement raide en extension, n'empêchant pas la marche mais responsable d'une boiterie et surtout gênant considérablement la station assise.

La chirurgie a été contre-indiquée dans 10 cas (lésions cutanées, problèmes respiratoires). Quarante huit enfants ont été opérés : les déformations du pied en varus ont été traitées chez les enfants jeunes, avant l'âge de 10 ans, par libération interne (42 cas), et chez les enfants âgés de plus de 10 ans par double arthrodèse sous talienne et médiotarsienne (30 cas) ; une transposition interosseuse du tibial postérieur a été associée dans 66 cas, lorsque la force du muscle était supérieure à 3, avec réinsertion du tendon sur le périoste de la base du 4^e métatarsien ou sur le muscle péronier antérieur lorsqu'il existait. Toutes les interventions ont été réalisées sous hémostase par garrot placé à la racine du membre. Les cas de raideur du genou ont été traités dans un cas par allongement du tendon quadricipital et dans 15 cas par une désinsertion large du quadriceps au niveau de la cuisse (Fig. 2). En post-opératoire le genou était immobilisé temporairement en flexion complète par une attelle plâtrée antérieure. La rééducation active et passive du genou a été entreprise précocement dès le 4^e ou le 5^e jour ; la marche a été reprise dès la récupération du verrouillage du genou.

Des complications précoces ont été observées dans 8 cas : 5 sepsis après intervention sur le pied (1 libération interne, 4 double arthrodèses), tous avec évolution favorable sous traitement antibiotique et soins locaux, sans nécessité de reprise chirurgicale, et 3 hématomes après désinsertion du quadriceps, également avec évolution favorable après évacuation par ouverture partielle de la plaie opératoire.

Vingt-huit enfants ont pu être revus avec un recul de 12 à 18 mois (8 raideurs du genou, 20 déformations du pied). Les résultats ont été considérés comme bons dans 20 cas, avec au niveau du genou une amplitude de flexion supérieure à 90°

et un quadriceps de force égale ou supérieure à 4, et au niveau du pied une morphologie correcte avec appui au sol plantigrade ; le résultat fonctionnel était étroitement corrélé avec la valeur fonctionnelle du tibial postérieur transposé : une transposition avait été réalisée 16 fois ; dans 12 cas le transplant était efficace et palpable sur la face antérieure de la che-

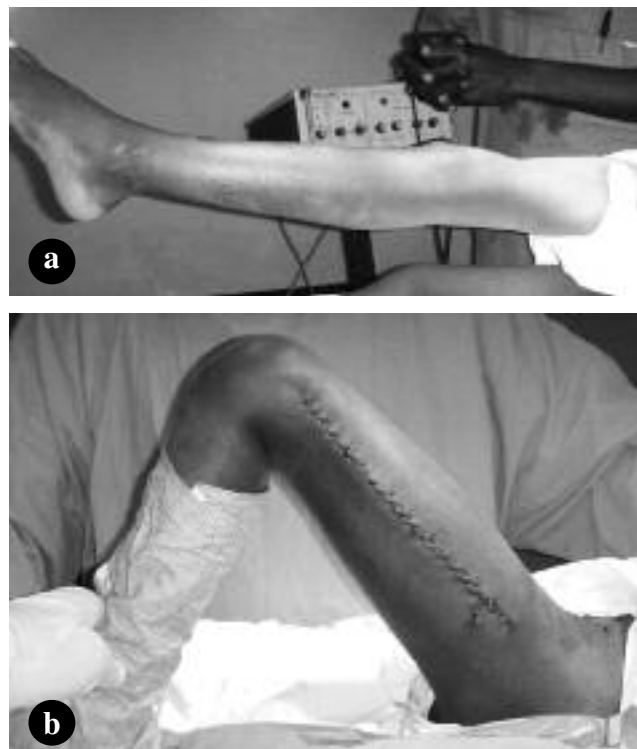


Figure 2 - Enfant Julia Z. Raideur du genou en extension après injection intraquadricipitale de Quinimax®.

a) Aspect pré-opératoire. Le genou est totalement raide sous anesthésie.

b) Aspect post-opératoire après désinsertion large du quadriceps par une incision étendue sur la face externe de la cuisse. La flexion du genou dépasse 100°.

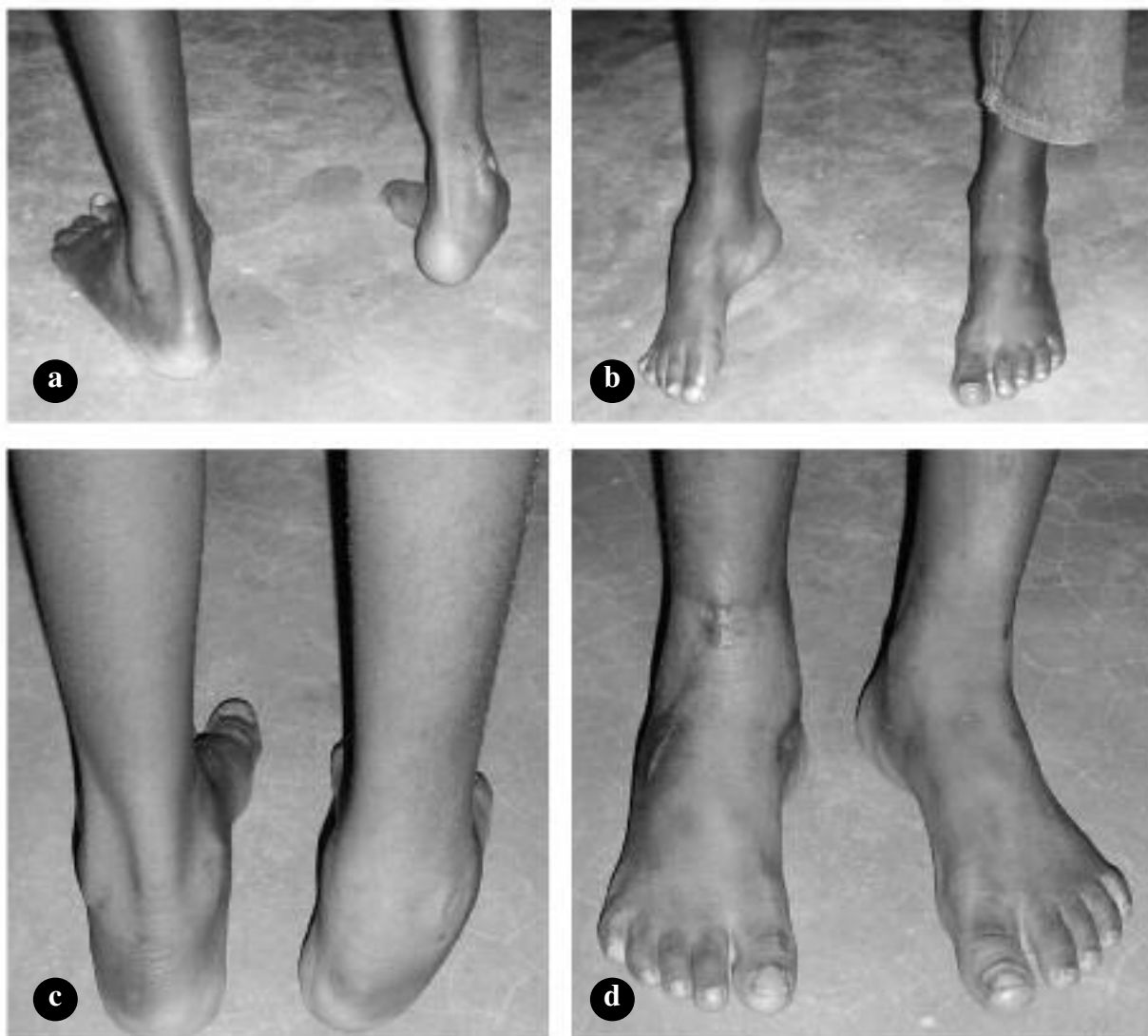


Figure 3 - Enfant Anaïs K. Pied varus équin post injection intrafessière de Quinimax®. a) et b) : aspect pré-opératoire. La déformation est modérée, avec une adduction prédominante et un discret équinisme. c) et d) : aspect post-opératoire après libération interne, allongement modéré du tendon d'Achille et transposition antéro-externe du tibial postérieur. Il persiste une discrète supination de l'arrière pied. On voit la saillie sous-cutanée du tendon transposé. Le résultat a été considéré comme bon.

ville (Fig. 3) ; dans les autres cas il persistait un steppage à la marche. Dans 8 cas le résultat a été considéré comme mauvais, avec persistance d'une déformation en varus du pied (ayant motivé une reprise chirurgicale dans 3 cas), ou d'une insuffisance du quadriceps avec verrouillage imparfait du genou (2 cas).

DISCUSSION

Limites de l'étude

Au plan épidémiologique, cette étude ne permet pas d'apporter de données chiffrées objectives concernant l'incidence des complications orthopédiques après injection intra-

musculaire de sels de quinine. En effet si la population étudiée correspond à une série d'enfants dépistés car présentant un handicap moteur, on ne connaît pas le nombre, même approximatif, d'injections intramusculaires réalisées dans la population infantile sur la même période. Les chiffres rapportés permettent cependant de confirmer que les séquelles d'injection intramusculaire de Quinimax® constituent actuellement une cause majeure de handicap moteur chez l'enfant en milieu africain, comme cela a déjà été montré (1-3). Il est probable que l'augmentation de la fréquence relative notée dans notre étude entre 1998 et 2005 est en partie liée à la diminution des cas de séquelles de poliomyélite ; on note cependant une augmentation régulière du nombre de cas de séquelles d'injection de Quinimax®, passant de 6 à 8 par an de 1998 à 2000 à 10 ou 12 par an depuis l'année 2003.

Au plan clinique, les limites sont liées aux conditions dans lesquelles a été effectuée l'évaluation des patients : en l'absence de suivi dans le temps aucune étude longitudinale n'a pu être effectuée ; les patients ont tous été examinés au stade de séquelles fixées et il n'a pas été possible d'évaluer une éventuelle récupération neurologique qui est observée dans 25 % des cas pour Mayer (5), mais pour des injections de produits autres que les sels de quinine. De même aucune étude paraclinique n'a été possible. Cependant, comme le souligne Mayer (5) l'électromyogramme est surtout utile pour surveiller une récupération, donc en début d'évolution. De même l'échographie, proposée par certains (6), a pour intérêt de montrer plus les lésions musculaires que les lésions nerveuses. Une étude clinique seule a pu être effectuée ; le diagnostic de séquelles d'injection de Quinimax® a été posé d'une part sur les données de l'anamnèse rapportée par les parents et d'autre part sur les constatations cliniques : pour les séquelles d'injection intrafessière, le caractère localisé au pied des déformations et des paralysies ; pour les séquelles d'injection intraquadriceps, l'absence de cicatrice d'abcès au niveau du genou et l'existence d'une mobilité latérale normale de la rotule dans la trochlée. Enfin le nombre de cas revus est réduit, et nous n'apportons pas de résultats à long terme. La population étudiée est peu stable, se déplaçant beaucoup, et peu encline à se rendre à des visites post-opératoires éloignées.

Les séquelles d'injection de Quinimax®

Les injections intrafessières sont trop souvent faites par du personnel peu expérimenté, dans de médiocres conditions d'asepsie, et surtout avec des repères discutables du point d'injection. La classique règle des 4 quadrants semble insuffisante, malgré l'étude anatomique de N'Diaye *et Coll* (7). La quinine a un effet toxique et nécrosant ; les modifications inflammatoires et ischémiques locales créent un terrain favorable à une contamination microbienne ; ce facteur aggravant peut expliquer les cas de nécrose ou d'arthrite de hanche rapportés dans la littérature (8). Au niveau de la fesse, l'injection à proximité du nerf provoque une fibrose cicatricielle qui engaine le nerf ; l'incision de cette gaine fibreuse peut amener une récupération qui reste partielle (9). Nous en avons observé un cas hors-série. L'injection dans le nerf est responsable d'une nécrose ou d'une ischémie des fibres nerveuses, prédominant le plus souvent au niveau du sciatique poplité externe ; cette prédominance est retrouvée dans 72 % des cas dans la série de Provoost et Taussig (10). L'atteinte du sciatique poplité externe entraîne un déséquilibre musculaire entre varisants et valgissants responsable d'une déformation progressive du pied en varus ; l'appui se fait alors sur le bord externe du pied, et la marche est habituellement très perturbée, instable et avec formation de durillons au niveau de la zone d'appui. L'absence de troubles sensitifs explique également l'absence de troubles trophiques ou de plaies atones au niveau de la zone d'appui du pied.

Lorsqu'une injection intramusculaire est nécessaire, la voie intra-quadriceps a été recommandée chez l'enfant jeune car le quadriceps est considéré comme plus développé que le muscle fessier (5, 11), et une injection faite dans le tiers

moyen de la face antéro-externe de la cuisse ne comporte pas de risque neurologique. Cependant de nombreux travaux ont souligné le risque de fibrose et de rétraction après injection intra quadriceps (10, 12, 13), et notamment après injections répétées (14, 15). Soumah *et Coll* (16) en rapportent 92 cas, observés le plus souvent chez des enfants jeunes (3 à 7 ans) comme dans notre série, et dans 82 % des cas après injection de sels de quinine. L'effet toxique de la quinine s'exerce sur le tissu musculaire ; les fibres musculaires sont remplacées par du tissu fibreux inextensible qui rétracte le muscle quadriceps et bloque le genou en extension complète, réalisant un tableau d'ankylose totale du genou. Ce tissu fibreux est habituellement retrouvé à l'intervention lors de la désinsertion du quadriceps. Cependant le muscle n'est pas paralysé et il reste parfaitement fonctionnel ; par ailleurs l'articulation reste intacte ; la raideur est uniquement d'origine extra-articulaire et une arthrolyse du genou n'a jamais été nécessaire. Les 16 cas que nous rapportons représentent 26 % des séquelles d'injection de Quinimax® de la série. Le risque de raideur du genou après injection intra-quadriceps paraît donc un risque non négligeable ; les cas que nous avons observés présentaient tous le même tableau, marqué par l'absence totale de mobilité du genou. Cliniquement la marche n'est que peu handicapée car la raideur du genou en extension ne perturbe pas l'appui au sol ; par contre la perte de la flexion du genou rend le passage du pas difficile et surtout la position assise est très perturbée. Dans deux cas plus récents (hors série) le tableau était celui d'une rétraction isolée du muscle droit du fémur, avec impossibilité de fléchir le genou, la hanche étant en extension.

Le traitement des déformations séquellaires.

Au niveau du pied, les paralysies étant définitives, le traitement est uniquement palliatif. Chez l'enfant jeune jusqu'à 10 ans la libération interne nous a permis de corriger la déformation et c'est pour nous l'intervention de routine. A la différence de ce que l'on constate dans le pied bot varus équin congénital, et sans doute à cause de leur caractère acquis secondairement, les rétractions capsulo-ligamentaires et les déformations osseuses nous ont paru longtemps modérées, permettant la correction par simple libération des parties molles jusque vers l'âge de 10 ans. Par ailleurs la déformation prédominante était en varus ; l'équinisme était modéré ou même absent et l'allongement du tendon d'Achille ne nous a paru que rarement nécessaire. Nous réalisons l'intervention par une incision interne le long du bord interne du pied, avec ouverture des gaines tendineuses des tendons fléchisseurs des orteils, ténotomie ou désinsertion du tibial postérieur, capsulotomie interne des articulations talo-naviculaire et éventuellement sous taliennne. En cas d'équinisme associé on réalise un allongement percutané du tendon d'Achille. On peut alors ramener la tête du talus à sa place entre la malléole médiale et l'os naviculaire. Enfin, en raison des conditions précaires de cette chirurgie nous n'avons pas utilisé de fixation interne, laissant au plâtre post-opératoire le maintien de la correction. Chez l'enfant plus âgé, après l'âge de 10 à 12 ans, nous avons considéré que la simple libération des parties molles était insuffisante pour obtenir la correction en raison

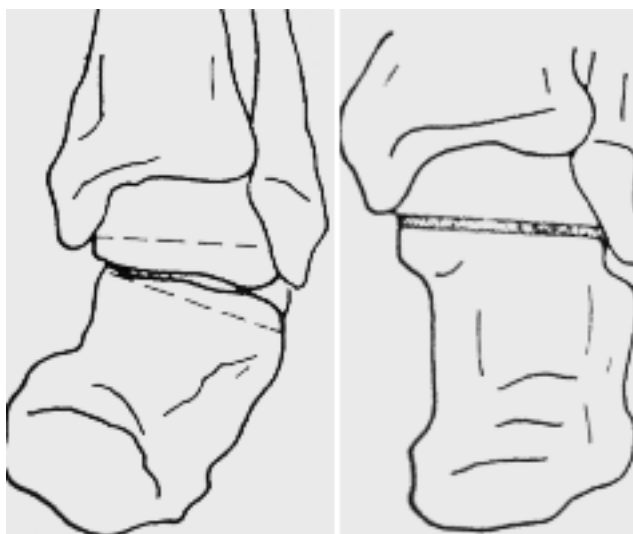


Figure 4 - Double arthrodèse sous-talienne et médiotarsienne : la correction du varus de l'arrière-pied se fait en réséquant un coin osseux à base externe dans l'articulation talo-calcaneenne (sous-talienne).

de l'enraidissement et de la déformation des os, et nous avons réalisé la correction par double arthrodèse sous talienne et médiotarsienne, avec résection de coins osseux à base externe dans les deux interlignes articulaires sous-talien et médio-tarsien (Fig. 4 et 5). Cette intervention nous a toujours permis de corriger la déformation. Dans les deux cas, nous avons cherché à corriger le déséquilibre musculaire entre varisants et valgissants par la transposition du tibial postérieur sur le bord externe du pied selon la technique de Watkins (17), intervention réalisée chaque fois que la force du muscle était suffisante (au-dessus de 3). La persistance fréquente d'une motricité minimum dans le tibial antérieur nous a fait préférer une réinsertion plus latérale que celle préconisée par Carayon *et Coll* (18). Nous n'avons observé aucun cas d'hypercorrection en valgus, et les cas de reprise chirurgicale l'ont été pour correction insuffisante. Ces interventions ont été réalisées sous hémostase par garrot placé à la racine du membre ; elles sont donc non hémorragiques et peuvent être pratiquées même dans un environnement chirurgical sommaire et sans électrocoagulation. Après l'intervention, nous positionnons le membre inférieur en position surélevée de façon très stricte durant les trois premiers jours ; ceci est obtenu facilement en installant le patient en décubitus ventral genou fléchi, le pied étant attaché au pied du lit par une bande Velpeau. L'hémostase spontanée arrête rapidement le saignement au niveau des tranches de section osseuse ; la position surélevée du pied empêche le gonflement du pied, cause de douleurs.

Au niveau du genou, la récupération de l'amplitude de flexion est obtenue par la désinsertion du quadriceps selon la technique décrite par Judet (19). Cette désinsertion est réalisée par une longue incision externe allant du genou au grand trochanter ; il faut désinsérer la totalité du quadriceps sur les faces externe et antérieure du fémur en remontant jusqu'à ses insertions supérieures ; on repère souvent la zone de fibrose cicatricielle sous forme d'un tissu fibreux résistant et très adhérent au périoste. La ténotomie du tendon du droit antérieur

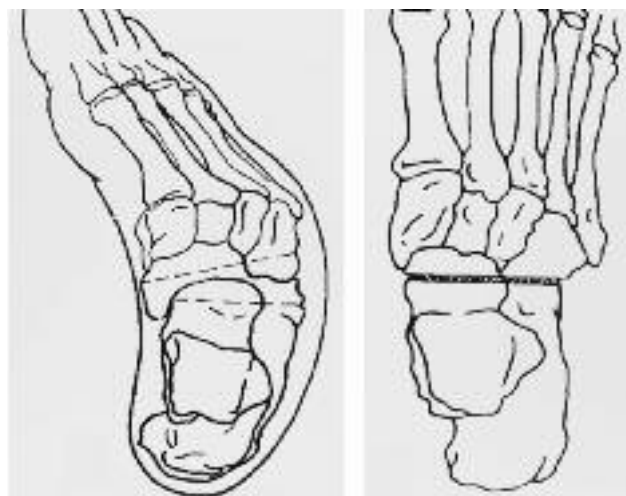


Figure 5 - Double arthrodèse sous-talienne et médiotarsienne : la correction de l'adduction de l'avant-pied se fait par résection d'un coin osseux à base externe dans l'articulation médio-tarsienne.

n'est pas constamment nécessaire ; nous la réalisons près de son insertion sur l'épine iliaque antéro-inférieure, par une petite incision antérieure. On peut alors mobiliser le genou en flexion, souvent en provoquant la rupture des dernières fibres rétractées. La dissection est donc étendue et l'opération peut être hémorragique ; la mise en place d'un garrot est impossible et il faut donc avoir à sa disposition un bistouri électrique pour pouvoir réaliser l'intervention sans risques. L'absence de suture musculaire permet de débiter précocement la rééducation. Le quadriceps se réinsère spontanément dans sa nouvelle position et la perte de force musculaire est minime. La marche avec appui est habituellement reprise vers le 15^e jour. Une alternative à la désinsertion du quadriceps est de faire un allongement du tendon quadricipital au dessus de la rotule, proposé par Soumah *et Coll* (16) ; cette intervention nécessite une incision plus limitée et elle a l'avantage de pouvoir être réalisée sous garrot ; nous l'avons réalisée dans un cas. Selon Burnei *et Coll* (20) elle permet d'obtenir une plus grande amplitude de flexion du genou que la désinsertion du quadriceps. Cependant il faut immobiliser le genou en extension pour ne pas distendre la suture et risquer sa rupture, ce qui diminue le bénéfice de l'opération ; par ailleurs il faut attendre la cicatrisation avant de débiter la rééducation ; enfin l'allongement affaiblit notablement le quadriceps avec un risque d'insuffisance d'extension active, constaté dans 70% des cas de la série de Jackson *et Coll* (21). Pour toutes ces raisons la désinsertion du quadriceps est la technique à préférer quand elle est réalisable.

CONCLUSION

L'injection intramusculaire de sels de quinine, souvent réalisée dans des conditions précaires et par du personnel insuffisamment formé, expose à un risque de complications fonctionnelles graves, que l'injection soit intrafessière (paralysie sciatique avec déformation du pied en varus) ou intra-

quadricipitale (raideur du genou en extension). Ce risque doit faire préférer des solutions alternatives pour le traitement de l'accès palustre chez l'enfant, et notamment l'administration de sels de quinine par voie rectale

RÉFÉRENCES

- 1 - BOURREL P, SOUVESTRE R - Un traumatisme nerveux particulier : la lésion du nerf sciatique par injection intrafessière de quinine. *Med Trop* 1982; **42** : 209-13.
- 2 - THURIAUX MC - A prevalence survey of lower limb motor disorders in school-age children in Niger and an estimation of poliomyelitis incidence. *Trop Geogr Med* 1982; **34** : 163-8.
- 3 - BARENNE H - Les injections intramusculaires chez l'enfant en Afrique sub-saharienne, à propos d'une pathologie souvent méconnue : les complications liées aux injections intramusculaires de quinine. *Bull Soc Pathol Exot* 1999; **92** : 33-7.
- 4 - BARENNE H, RAHARINIVO S, DELORME E - Intramusculaires et paralysies post-injectionnelles à propos de 18 cas. *Med Trop* 1993; **53** : 373-8.
- 5 - MAYER M, ROMAIN O - Paralysies sciatiques après injections intrafessières chez l'enfant. Un risque toujours d'actualité. *Arch Pediatr* 2001; **8** : 321-3.
- 6 - KEITA AD, KANE M, DOUMBIA S *et Coll* - Contribution à l'échographie dans le diagnostic des complications des injections intramusculaires chez l'enfant. *Bull Soc Pathol Exot* 2006; **99** : 5-8.
- 7 - NDIAYE A, SAKHO Y, FALL F *et Coll* - Sciatic nerve in gluteal portion: application of sciatic nerve post injection lesion. *Morphologie* 2004; **88** : 135-8.
- 8 - HAROUNA Y, GAMATIE Y, GAMATIE S *et Coll* - A propos de deux complications chirurgicales rares graves de l'usage de la quinine intramusculaire et intrarectale. *Bull Soc Pathol Exot* 2000; **93** : 328-30.
- 9 - ROBERT H - Intérêt de la neurolyse après paralysie sciatique par injection intrafessière chez l'enfant. *Chir Pediatr* 1985; **26** : 197-200.
- 10 - PROVOOST P, TAUSSIG G - Les paralysies sciatiques par injections intramusculaires dans la fesse dans un contexte malien. *Developpement et Sante* 2000; **146** : 1-7.
- 11 - FATUNDE OJ, FAMILUSI JB - Injection-induced sciatic nerve injury in Nigerian children. *Centr Afr Med J* 2001; **47** : 35-8.
- 12 - MUKHERJEE PK, DAS AK - Injection fibrosis in the quadriceps femoris muscle in children. *J Bone Joint Surg Am* 1980; **62** : 453-6.
- 13 - VALDISERRI L, ANDRISANO A, MANFRINI M *et Coll* - Post-injective quadriceps contracture. *Ital J Orthop Traumatol* 1989; **15** : 267-72.
- 14 - McCLOSKEY JR, CHUNG MK - Quadriceps contracture as a result of multiple intramuscular injection. *Am J Dis Child* 1977; **131** : 416-7.
- 15 - SENGUPTA S - Pathogenesis of infantile quadriceps fibrosis and its correction by proximal release. *J Pediatr Orthop* 1985; **5** : 187-91.
- 16 - SOUMAH MT, SYLLA AI, TOURE MR *et Coll* - Fibrose quadricipitale après injections intramusculaires dans la cuisse : à propos de 92 cas à l'Hôpital central universitaire Ignace Deen à Conakry. *Med Trop* 2003; **63** : 49-52.
- 17 - WATKINS MB, JONES JB, RYDER CT *et Coll* - Transplantation of the posterior tibial tendon. *J Bone Joint Surg* 1954; **36A** : 1181-89.
- 18 - CARAYON A, BOURREL P, LANGUILLON J - La réanimation des fléchisseurs dorsaux du pied dans les lésions tronculaires totales du nerf sciatique poplité externe. *Ann Chir* 1962; **16** : 1513-21.
- 19 - JUDET J, JUDET R, LAGRANGE J. Une technique de libération de l'appareil extenseur dans les raideurs du genou. *Mem Acad Chir* 1956; **82** : 944-7.
- 20 - BURNEI G, NEAGOE P, MARGINEANU BA *et Coll* - Treatment of severe iatrogenic quadriceps retraction in children. *J Pediatr Orthop B* 2004; **13** : 254-8.
- 21 - JACKSON AM, HUTTON PA - Injection-induced contractures of the quadriceps in childhood. A comparison of proximal release and distal quadriceps plasty. *J Bone Joint Surg Br* 1985; **67** : 97-102.